Check for updates

CASO CLÍNICO

Herida penetrante occipitocervical por pez aguja

Penetrating occipitocervical injury caused by a needlefish

Gerardo F. Zambito-Brondo[1], Jorge F. Sánchez-Santa Ana[2], Jesús C. Bustamante-Vidales[1], Christian A. Chalita Pérez-Tagle[1] y Enrique Kleriga-Grossgerge[1]*

[1]Departamento de Cirugía Neurológica; [2]Departamento de Medicina Interna. Hospital Ángeles Lomas, Huixquilucan, Estado de México, México

Resumen

Las heridas penetrantes por pez aguja son poco comunes. La mayor parte de los reportes han sido en la región Indo-Pacífico. Reportamos un caso de herida penetrante occipitocervical ocurrida en el Pacífico tropical mexicano y se describe el tratamiento de esta lesión.

Palabras clave: *Pez aguja. Lesión penetrante. Lesión marina. Pacífico tropical mexicano.*

Abstract

Penetrating injuries caused by needlefish are very uncommon. Most of them have been reported in the Indo-Pacific region. We report a case of an occipito-cervical penetrating injury that occurred in the Mexican Tropical Pacific, and we describe the treatment of this injury.

Key words: *Needlefish. Penetrating injury. Marine injury. Mexican Tropical Pacific.*

Introducción

Las heridas penetrantes por pez aguja son poco comunes, aunque se han reportado lesiones serias e incluso fatales[1]. Asimismo, los fragmentos retenidos de la mandíbula de estos peces pueden ser causa de dolor crónico e incluso de infección[2,3]. La mayoría de los casos han sido reportados en Oceanía, y un número menor en otras regiones[4].

Caso clínico

Una semana antes de ser visto en el servicio de urgencias, un hombre de 49 años, por la noche, al encender la luz del barco en que se encontraba en la bahía de Acapulco, provocó que saltaran sobre la cubierta de este un cardumen de peces aguja, uno de los cuales le causó un traumatismo directo en la región occipital. Posterior a ello presentó dolor cervical importante, exacerbado por el movimiento, sin déficit neurológico asociado. Asimismo,

Correspondencia:
*Gerardo F. Zambito-Brondo
Vialidad de la Barranca s/n
Col. Valle de las Palmas
C.P.: 52763, Huixquilucan, Edo. Méx., México
E-mail: zambito@neurocienciasmexico.org

Fecha de recepción: 12-12-2020
Fecha de aceptación: 19-01-2021
DOI: 10.24875/CIRU.20001375

Cir Cir. 2021;89(S1):106-108
Contents available at PubMed
www.cirugiaycirujanos.com

0009-7411/© 2021 Academia Mexicana de Cirugía. Publicado por Permanyer. Este es un artículo *open access* bajo la licencia CC BY-NC-ND (http://creativecommons.org/licenses/by-nc-nd/4.0/).

con el movimiento del cuello tenía la sensación de cuerpo extraño. Acudió a su médico, quien le pidió una tomografía computada (TC) de columna cervical.

En la exploración física tenía una pequeña herida contusa occipital izquierda de aproximadamente 6 mm, atrás del pabellón auricular (Fig. 1), y dolor moderado a la palpación de la región occipital y de la cervical del lado izquierdo que aumentaba con la rotación del cuello.

La TC mostró la presencia de un objeto de densidad ósea de aproximadamente 7 cm que iba de la región occipital al foramen transverso de C2, sin evidencia de hematomas ni colecciones (Fig. 2).

Fue llevado a quirófano, donde bajo anestesia general se localizó la posición del cuerpo extraño con fluoroscopio, y se le hizo una incisión 3 cm por abajo y anterior a la herida contusa ocasionada por el mismo, debido a que el control de fluoroscopía mostraba que la mandíbula del pez aguja estaba inferior al sitio de entrada. Se planeó una incisión de tamaño suficiente para poder disecar los dientes de la mandíbula y no dejar ninguno retenido. Se abrió la aponeurosis cervical, identificando la mandíbula alargada de un pez aguja. Se separó esta de los planos musculares con una sonda acanalada y se extrajo con una pinza de Kelly (Figs. 3-4). Se lavó con solución salina la herida y se cerró por planos.

Se iniciaron antibióticos (doxiciclina y claritromicina) dirigidos a microorganismos gramnegativos, especialmente *Vibrio* sp. Su evolución posoperatoria fue satisfactoria, con resolución del dolor. Se egresó del hospital ese mismo día y posteriormente no presentó datos de infección en el control en la consulta externa a las 2 semanas. Se valoró nuevamente en consulta a los 2 meses de la intervención quirúrgica, encontrándolo asintomático y sin datos de infección.

Discusión

Los peces aguja son miembros de la familia *Belonidae* y se encuentran en los mares subtropicales alrededor del mundo. Llegan a medir hasta 2 metros[5]. En la bahía de Acapulco se han reportado cuatro variedades de estos peces: *Ablennes hians* (pez agujón sable), *Platybelone argalus* (pez agujón de quilla), *Strongylura exilis* (pez agujón de California) y *Tylosurus fodiator* (pez aguja mexicano)[6].

Estos peces generalmente nadan cerca de la superficie del agua, y suelen encontrarse en bahías y aguas costeras[7]. Tienen la peculiaridad de ser atraídos por la luz. Pueden saltar fuera del agua a velocidades de

Figura 1. *Herida contusa occipital (flecha).*

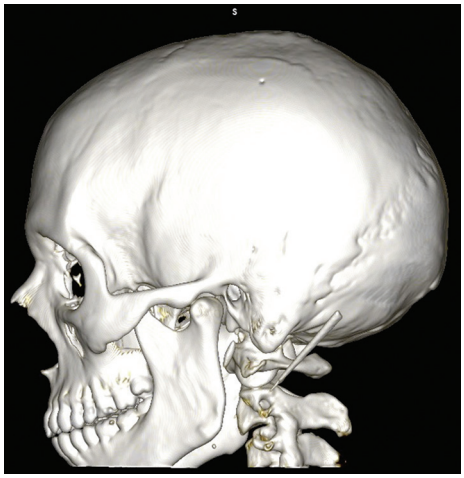

Figura 2. *Reconstrucción tridimensional de tomografía computada que muestra la mandíbula del pez aguja.*

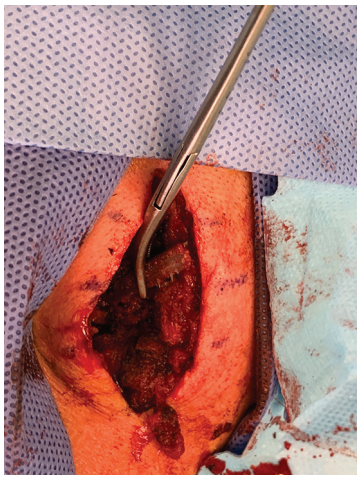

Figura 3. *Mandíbula del pez aguja, con múltiples dientes irregulares.*

Figura 4. *Mandíbula del pez aguja extraída.*

hasta 64 km/h. En la noche llegan a saltar a las embarcaciones al ser excitados por la luz, ocasionando lesiones con sus mandíbulas alargadas y afiladas a quien se encuentren en su camino[7,8]. Se han reportado lesiones en diversas partes del cuerpo, siendo las más comunes en las extremidades[4,9]; también se han reportado lesiones intraabdominales con perforación de vísceras, como el colon[1] y el intestino delgado[10], en la médula espinal a nivel cervical[11] y en las órbitas[12], y en la década de 1970 hubo un caso fatal de un niño de 10 años con una lesión cerebral y de la arteria carótida[7].

En ocasiones, durante la cirugía no se detectan todos los fragmentos de la mandíbula, los cuales quedan retenidos, siendo causa de dolor crónico e incluso de infección[2,3], por lo que se recomienda, en caso de sospecha, realizar estudios de imagen[2,3,8,13].

Las lesiones marinas en general son propensas a la infección, siendo los microorganismos más característicos los gramnegativos, entre ellos *Vibrio* sp., por lo que deben utilizarse antibióticos que cubran estos patógenos[14].

Con la sospecha clínica de este tipo de lesiones, con estudios de imagen apropiados, esta patología puede ser tratada quirúrgicamente con un alto índice de éxito.

Responsabilidades éticas

Protección de personas y animales. Los autores declaran que para esta investigación no se han realizado experimentos en seres humanos ni en animales.

Confidencialidad de los datos. Los autores declaran que han seguido los protocolos de su centro de trabajo sobre la publicación de datos de pacientes.

Derecho a la privacidad y consentimiento informado. Los autores han obtenido el consentimiento informado de los pacientes y/o sujetos referidos en el artículo. Este documento obra en poder del autor de correspondencia.

Financiamiento

Los autores no recibieron financiamiento para la realización de esta publicación.

Conflicto de intereses

Los autores no tienen ningún conflicto de intereses.

Bibliografía

1. Muhamad A, Ali AA, Hayati F, Zakaria AD. The uncharted danger of living in the Tropics: a needlefish impalement of the sigmoid colon. Mal J Med Health Sci. 2020;16:340-2.
2. Lau CL, Sweet M, Weinstein P. A stitch in time: unrecognized retained foreign bodies after a needlefish injury. J Travel Med. 2017;24:1-3.
3. El Ouadih Y, Pham Dang N, Groza D, Thiombiano A, Khalil T, Kemeny JL, et al. Challenging foreign body surgery: residual needlefish jaws. Br J Neurosurg. 2020 Oct 23;1-3. doi: 10.1080/02688697.2020.1836325. Online ahead of print.
4. Link KW, Counselman FL, Steele J, Caughey M. A new hazard for windsurfers: needlefish impalement. J Emerg Med. 1999;17:255-9.
5. Collette BB. Family Belonidae Bonaparte 1832 — needlefishes. California Academy of Sciences annotated checklists of fishes. San Francisco, CA: California Academy of Sciences; 2003.
6. Palacios-Salgado DS, Ramírez-Valdez A, Rojas-Herrera AA, Granados Amores J, Melo-García MA. Marine fishes of Acapulco, Mexico (Eastern Pacific Ocean). Mar Biodiv. 2014;44:471-90.
7. McCabe MJ, Hammon WM, Halstead BW, Newton TH. A fatal brain injury caused by a needlefish. Neuroradiology. 1978;15:137-9.
8. Barss PG. Penetrating wounds caused by needlefish in Oceania. Med J Aust. 1985;143:617-22.
9. Labbe JL, Bordes JP, Fine X. An unusual surgical emergency: a knee joint wound caused by a needlefish. Arthroscopy. 1995;11:503-5.
10. Clark JJ, Ho HC. Two cases of penetrating abdominal injury from needlefish impalement. J Emerg Med. 2012;43:428-30.
11. Manh TH, Szuflita NS, VanThanh V, Neal CJ. Penetrating spinal cord injury caused by a Needlefish: a case report and review of needlefish trauma to the head and neck. Interdisciplinary Neurosurgery. 2020;21:1-4.
12. Ohtsubo M, Fujita K, Tsunekawa K, Yuzuriha S, Matsuo K. Case report. Penetrating injury of the orbit by a needlefish. Eplasty. 2013;13:e41.
13. Wolf M, Faibel M, Leventon G, Kronenberg J, Bendet E. Penetrating cervical injury caused by a needlefish. Ann Otol Rhinol Laryngol. 1995;104:248-50.
14. Auerbach PS. Marine envenomations. N Engl J Med. 1991;325:486-93.